

Radiofrecuencia en cirugía endoscópica de hemangioma etmoidal

AUTORES

Cardesín Revilla A

Martínez Arias A

Cardelús Vidal S

Escamilla Carpintero Y

Servicio de ORL
Hospital Parc Taulí, Sabadell.
Barcelona

Radiofrequency in endoscopic surgery of ethmoidal hemangioma

RESUMEN

En este artículo presentamos el caso de una mujer de 78 años de edad, con un hemangioma etmoidal. Se realizó una embolización de la arteria esfenopalatina y un abordaje por cirugía endoscópica que permite la utilización de la Radiofrecuencia como técnica quirúrgica con menor morbilidad intra y postoperatoria.

PALABRAS CLAVE:

Palabras Clave: Hemangioma. Etmoidal. Radiofrecuencia.

SUMMARY

In this article, we report a case of 78-year-old female with an hemangioma etmoidal. One was realised embolization of the esfenopalatina artery and a boarding by endoscopic surgery that allows to the use of the Radiofrequency like surgical technique with smaller morbidity intra and post-operative.

KEY WORDS:

Hemangioma. Etmoidal. Radiofrequency.

Introducción

El hemangioma nasal es una lesión rara pero que se debe tener en cuenta en el diagnóstico diferencial de tumoraciones de fosa nasal que cursan con epistaxis de repetición.

En 1982 Mulliken y Glowacki clasificaron las anomalías vasculares en dos grandes grupos: malformaciones vasculares y hemangiomas, que aún sigue vigente¹.

Los hemangiomas son tumores frecuentes en la infancia. Son más comunes en el sexo femenino, en relación 3:1 y hasta el 60% aparecen en cabeza y cuello.

Caso Clínico

Paciente mujer de 78 años, con alergia a sulfamidas y antecedente de hernia de hiato, histerectomía y hepatitis no filiada, que acude por obstrucción nasal progresiva y epistaxis intermitentes y autolimitadas por fosa nasal derecha en los últimos 12 meses.

A la exploración endoscópica se observa una tumoración marróncea y de consistencia elástica, friable, indolora, sin poder objetivar la inserción de la misma, que ocluye por completo la fosa nasal derecha (Figura 1).

Se biopsia la lesión y se solicita TAC de senos paranasales que muestra una masa de tejido blando entre septum y hueso nasal que ocupa el total de la fosa con un diámetro mayor de 3,5 mm y de origen dudoso septal vs. cornete medio (Figura 2). El estudio anatomopatológico concluye que se trata de un hemangioma capilar nodular.

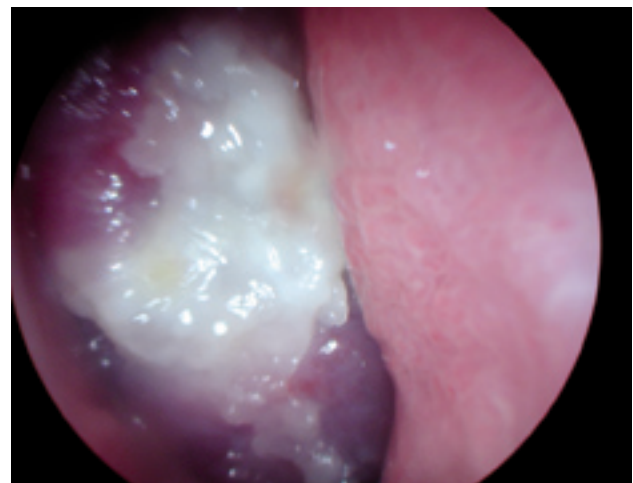


Figura 1: Tumoración vascular que ocupa toda la fosa nasal.

Se programa cirugía endoscópica nasal para reseca la lesión, previa embolización selectiva con partículas de polivinilalcohol de 150-250 micras. Se realiza arteriografía cerebral selectiva de carótidas internas y externas por punción transfemoral derecha, sin incidencias. Se consigue la embolización completa de ramas esfenopalatinas derechas para la tumoración consiguiendo una avascularización del 60%. Se evidencia aporte vascular de la rama oftálmica sin poder actuar sobre él. Doble aneurisma incidental, una en segmento petroso de carótida interna izquierda y otra en comunicante anterior.

El día posterior a la embolización se procede a la exéresis de la lesión mediante cirugía endoscópica nasal con pinza bipolar de Radiofrecuencia (RDF), Quantum® a una intensidad de 4,5-5. Se infiltró el pedículo de la tumoración con solución de anestesia local y vasoconstrictor y se

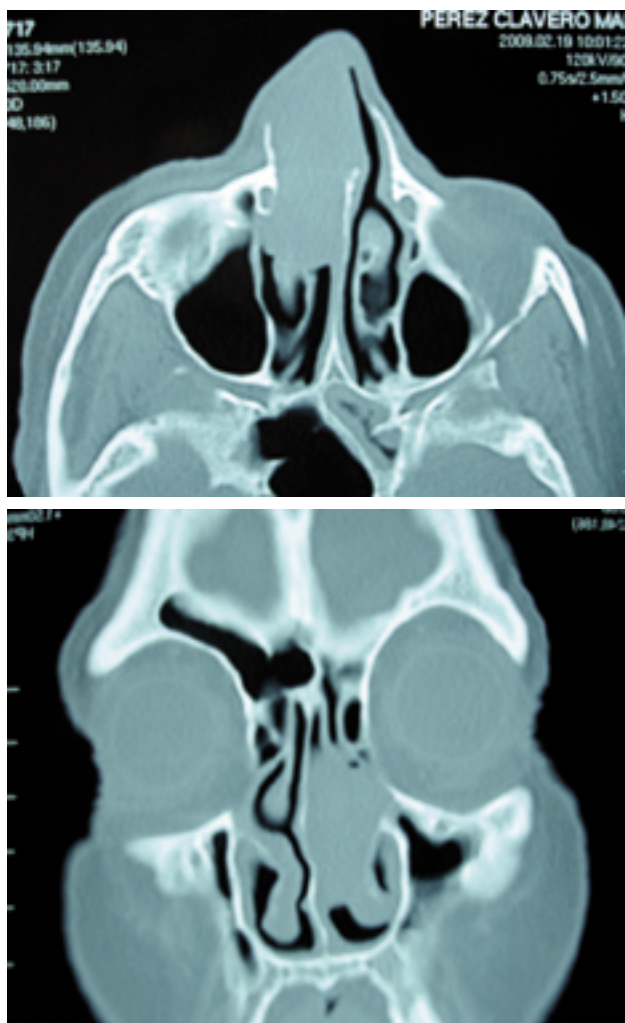


Figura 2: TAC axial y coronal. Ocupación de fosa nasal y etmoides anterior.

procedió a realizar la exéresis de la lesión con la pinza de RDF consiguiéndose una extirpación completa sin apenas sangrado intraoperatorio. Se identificó la base de implantación en etmoides anterior a nivel de la celda del agger nassi. Se realizó la cauterización del lecho y desperiostización de la zona de anclaje quedando denudado el hueso.

El resultado anatomopatológico definitivo confirmó que se trataba de un hemangioma capilar de tamaño 3,5 x 2,5 x 1,2 cm.

La paciente se fue de alta a las 36 horas sin incidencias. No sufre ningún tipo de complicación postoperatoria. Curas posteriores y última revisión a los cinco meses con buena cicatrización y ausencia de recidiva hasta la fecha.

Discusión

Los hemangiomas son lesiones de origen vascular. Se dividen en capilares, cavernosos o mixtos en función del tamaño del vaso dominante².

Se caracterizan por una fase de proliferación y otra de involución, aunque en algunas ocasiones no se observa este fenómeno y por tanto deben considerarse los diversos tipos de tratamientos existentes ya sean médicos (glucocorticoides sistémicos, interferón alfa 2, compresión local) o quirúrgicos.

La mayoría de hemangiomas nasales se originan en el septum o vestibulo nasal y son de tipo capilar. Sólo unos pocos se originan en la pared lateral nasal y estos son normalmente cavernosos. En los senos paranasales los hemangiomas son aun más raros estando descritos pocos casos en la literatura³.

La TAC es un método indispensable previo a la realización del tratamiento quirúrgico, porque aporta información sobre la extensión de la lesión, implantación y cambios en la estructura ósea. Los hemangiomas también pueden causar erosión ósea por lo que se podrían confundir con tumores malignos y por tanto se considera de interés la toma de biopsias preoperatorias.

La angiografía combinada con la embolización ayuda a los cirujanos a identificar de manera más precisa los vasos sanguíneos implicados. Una contraindicación relativa de la embolización directa es la contribución sanguínea desde la arteria oftálmica como nutrición suplementaria del tumor⁴.

Entre los materiales empleados para las embolizaciones se incluyen los espirales de platino, el etanol, el alcohol de polivinilo (PVA), las microesferas, los tapones vasculares y la esponja de gelatina (Gelfoam). La elección será en función de la eficacia y del tiempo que debe transcurrir entre la embolización y la cirugía⁵.

El tratamiento quirúrgico debe individualizarse en función de: la localización tumoral, su accesibilidad, su extensión en profundidad, la edad del paciente y las consideraciones estéticas.

La exéresis mediante cirugía endoscópica nasal es una buena técnica para abordar estas lesiones, debe incluir una resección de la mucosa y del pericondrio subyacente. Además permite la utilización de instrumental como la RDF para facilitar la completa extirpación de las mismas permitiendo controlar la hemorragia de forma más precisa. Se consigue así reducir el tiempo quirúrgico y una menor morbilidad intra y postoperatoria.

Bibliografía

1. Mulliken JB, Glowacki J. Hemangiomas and vascular malformations in infants and children: A classification based on endothelial characteristics. *Plast Reconstr Surg* 1982;69:412-22.
2. Valencia MP, Castillo M. Congenital and aquired lesions of the nasal septum: a practical guide for differential diagnosis. *Radiographics*, 2008 Jan-Feb; 28(1):205-224.
3. Kim Y, Stearns G, Davidson T. Hemangioma of the ethmoid sinus. *Otolaryngol Head Neck Surg* 2000; 123 (4):517-9.
4. Onerci M, Gumus K, Cil B, Eldem B. A rare complication of embolization in juvenile nasopharyngeal angiofibroma. *Int J Pediatr Otorhinolaryngol* 2005;69:423-8.
5. Bakhons D, Lescanne E, Legeais M, Beutter P, Moriniere S. Cavernous hemangioma of the nasal cavity. *Ann otolaryngol Chir cervicofac* 2008;125:94-7.

Correspondencia

Dra. Alda Cardesín Revilla
 Roger de Flor, 95, 3º 4ª
 e-mail: alcardesin@terra.es